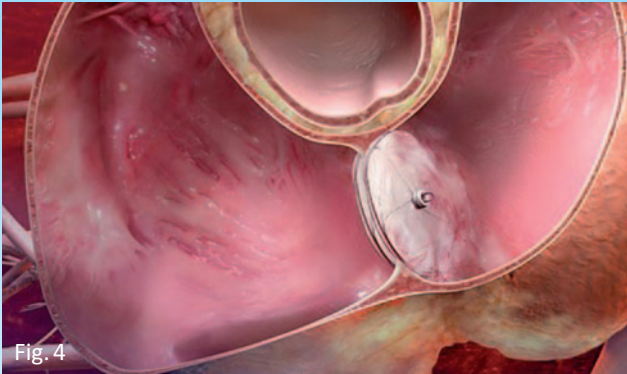


## LA CHIUSURA NON CHIRURGICA

La procedura si svolge nel **laboratorio di Emodinamica**, dove opera personale altamente specializzato ed addestrato. Il paziente, posto sul lettino radiologico, viene attentamente seguito e valutato continuamente in tutte quelle che sono le funzioni vitali (polso, pressione, ritmo cardiaco) e vengono approntate tutte le misure farmacologiche e non farmacologiche atte a contrastare eventuali complicanze.

Dopo aver effettuato l'anestesia locale nel punto di accesso cutaneo, il cardiologo interventista (che chiameremo "operatore") introduce nella vena femorale un tubicino (introduttore) di calibro adeguato a contenere il catetere che servirà per attraversare il DIA. Un secondo medico ecocardiografista esegue un ecocardiogramma intracardiaco durante la procedura. Questa tecnica di immagine agevola il medico operatore nel posizionamento corretto della protesi a livello del difetto prima del suo rilascio definitivo (fig. 4).



## TERMINATA LA PROCEDURA

Le verranno rimossi gli introduttori dalle vene femorali con successiva medicazione compressiva da tenere per circa sei ore durante le quali dovrà rimanere fermo a letto senza piegare gli arti interessati.

In assenza di complicazioni, verrà dimesso il mattino successivo.

Dopo la dimissione è consigliabile seguire la terapia medica prescritta e rispettare eventuali controlli programmati.

# Servizio di Emodinamica

Primario: Prof. Enrico Barbieri



# DIA PFO

### Staff Medico

Dott. Guido Canali (*Responsabile*)  
[guido.canali@sacrocuore.it](mailto:guido.canali@sacrocuore.it)

Dott. Stefano Bonapace  
[stefano.bonapace@sacrocuore.it](mailto:stefano.bonapace@sacrocuore.it)

Dott.ssa Esther Campopiano  
[esther.campopiano@sacrocuore.it](mailto:esther.campopiano@sacrocuore.it)

### Staff Infermieristico - Tecnico

Maurizio Corso (*Coordinatore*)

Valentino Bottegaro                      Michele Canton

Silvia Castagna                              Davide Fasoli

Luca Giacomuzzi                            Emanuela Righetto

Anna Venturini                              Marta Zambaldo

Elisabetta Zorzi

## IL DIA

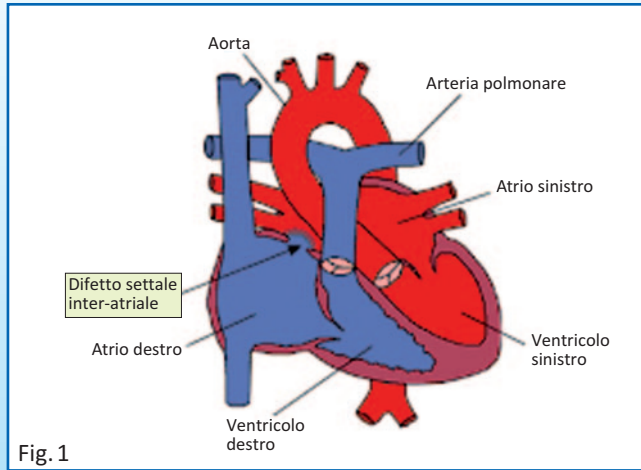


Fig. 1

Il Difetto Inter-Atriale, altrimenti abbreviato con l'acronimo DIA, definisce un'anomalia cardiaca congenita in cui l'atrio destro comunica con il sinistro determinando un aumento del flusso di sangue nelle sezioni destre del cuore (atrio destro → ventricolo destro → arteria polmonare - in blu nella figura 1, che lavorano di più rispetto al normale. Questo determina la comparsa di disturbi come la stanchezza, la mancanza di respiro, ritardi di crescita nel bambino, o una maggior probabilità di essere colpiti da infezioni dell'apparato respiratorio.

I DIA di maggiori dimensioni possono portare ad insufficienza cardiaca e morte. Talvolta i disturbi compaiono nei neonati o nell'infanzia. Talora (per i DIA di più piccole dimensioni) tali disturbi si manifestano solo in età adulta.

La correzione dei DIA può avvenire chirurgicamente (intervento di cardiocirurgia) e richiede il by-pass cardiopolmonare e un'atriotomia. Il DIA può essere corretto anche per via percutanea (non chirurgica) in modo molto meno invasivo, mediante dispositivi preformati, tra cui il più usato è il sistema Amplatzer Septal Occluder.

## IL PFO

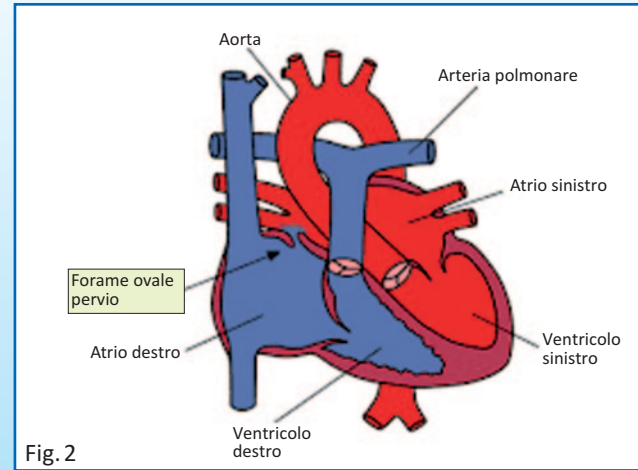


Fig. 2

Il Forame Ovale Pervio, altrimenti abbreviato con l'acronimo PFO, definisce un'anomalia cardiaca in cui l'atrio destro comunica con il sinistro a livello della fossa ovale tra septum primum e il septum secundum. Statisticamente interessa all'incirca il 25-30% della popolazione adulta.

La comunicazione tra i due atri è assolutamente normale e, anzi, essenziale durante la vita fetale, prima della nascita. In seguito i due setti si saldano l'un con l'altro.

Il forame ovale viene definito pervio (aperto), quando questa "saldatura" non avviene e la chiusura anatomica risulta imperfetta. È come se avessimo una porta semplicemente accostata e non chiusa con la serratura, che si può aprire in un senso o nell'altro a seconda della pressione esercitata ai due lati. Nelle normali condizioni di vita, il PFO non comporta nessun problema. Se invece la pressione nell'atrio destro supera quella dell'atrio sinistro, ci può essere un passaggio (shunt) di sangue nell'atrio sinistro. Il PFO può essere implicato in alcuni eventi ischemici cerebrali di tipo embolico. Può essere causa di ictus e/o TIA (attacchi ischemici transitori) in pazienti giovani senza altre cause.

## IL RICOVERO

All'arrivo in reparto verrà sottoposto ad una serie di esami per accertare il suo stato di salute:

- prelievi ematici
- elettrocardiogramma
- visita medica

Le raccomandiamo di portare con sé tutta la documentazione in suo possesso. Sarà necessario che lei firmi il consenso informato, con il quale dichiara di aver compreso gli scopi, le modalità di esecuzione e

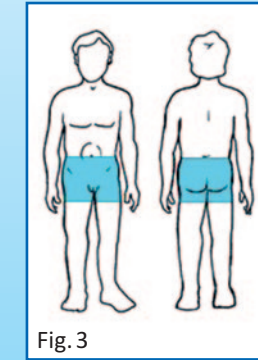


Fig. 3

i rischi legati alla procedura. È richiesta la tricotomia della zona inguinale ed una accurata igiene della cute (fig. 3). La sera precedente alla procedura le verrà richiesto di osservare il digiuno dalla mezzanotte.

## IL GIORNO DELL'ESAME

L'infermiere di reparto l'aiuterà a rimuovere monili, protesi, indumenti e indossare il camice operatorio. Le verrà posizionata un ago-cannula sul braccio per eventuale somministrazione di farmaci e verrà poi accompagnato in barella in sala di emodinamica. Verrà accolto da un infermiere che provvederà a farle alcune domande per accertarsi della completezza dei dati necessari allo svolgimento dell'esame. Sarà poi trasferito sul letto operatorio dove verrà monitorizzato per tutta la durata della procedura; successivamente si procederà alla disinfezione antisettica della cute nella zona interessata e poi alla preparazione del campo operatorio sterile